Münster.1931.№7 Med Dis

Aus der chirurgischen Klinik der Westfälischen Wilhelms-Universität zu Münster
Direktor: Prof. Dr. Coenen

Ueber zwei Fälle von Elephantiasis congenita und einen Fall von Elephantiasis congenita hereditaria

Inaugural-Dissertation

zur Erlangung der Doktorwürde
der Hohen Medizinischen Fakultät
der Westfälischen Wilhelms-
Universität zu Münster (Westf.)

Vorgelegt von
Fritz Bisplinghoff
aus Dortmund

Druck: C. J. Fahle G. m. b. H., Münster i. Westf., Neubrückenstraße Nr. 11
1931

Dekan Prof. Dr. Esch

Referent Prof. Dr. Coenen

R. UNIV.
BIBLIOTHEEK
LEIDEN

Gedruckt mit Genehmigung der medizinischen Fakultät der Westfälischen Wilhelms-Universität in Münster in Westfalen

Meinen lieben Eltern
in Dankbarkeit gewidmet

Unter Elephantiasis versteht man eine ganze Reihe von Erkrankungen, deren Ursprung und deren Krankheitsbild ganz verschieden sein können. Allen diesen Krankheiten ist aber gemeinsam, daß sie mit einer unförmigen chronischen Hypertrophie der Haut und des Unterhautzellgewebes einhergehen, wobei der Gehalt des Gewebes an Lymphe abnorm erhöht ist. So geben Esmarch und Kulenkampff folgende Definition, die auch heute noch aufrecht erhalten werden kann: „Elephantiasis ist eine auf einzelne Körkerteile begrenzte, chronisch verlaufende Erkrankung, welche unter den Erscheinungen örtlicher Zirkulationsstörungen, insbesondere in den Lymphgefäßen und Saftkanälen, begleitet und häufig auch eingeleitet von akuten Entzündungen, zu einer Gewebszunahme des Haut- und Unterhautgewebes, demnächst auch Massenzunahme des ganzen Teiles führt." Zu diesen Krankheiten gehören auch Lymph- und Hämangiome (Heußler), Pachydermia neuromatosa und gewisse Formen von Lupus, Lipomatose und die Lepra. Am häufigsten trifft man aber in unseren Gegenden die Elephantiasis unter dem Bilde der sporadischen Elephantiasis. Diese Form äußert sich in einer oft monströsen Dickenzunahme meist der unteren Extremitäten und des Genitale. Diese sporadische Elephantiasis befällt nach Bertwistel und Gregg ungefähr

in 57 % die Beine,
in 38 % das Scrotum,
in 0,9 % die Arme,
in 0,1 % die Brust und
in 0,8 % die Vulva.

Andere Lokalisationen, wie an der Kopfhaut, dem Ohr, dem Zahnfleisch oder im Gesicht sind sehr selten. Welche enormen Ausmaße die Krankheit annehmen kann, beweist ein Fall von Kusnetzki. Er gibt bei einer 27jährigen Patientin, die an Elephantiasis des linken Beines leidet, den Umfang des Oberschenkels mit 126 cm, den des Unterschenkels mit 114 cm an.

Wenn man auch heute allgemein diese, durch Bindegewebswucherung bedingte Massenzunahme auf Saftstauung, hervor-

gerufen durch Störungen in den Blut- und Lymphbahnen, zurückführt, so ist doch in allen Fällen die eigentliche Aetiologie letzten Endes vollkommen unklar. Wir wissen nur aus den vielen in der Literatur beschriebenen Fällen, daß sich meistens eine Ursache für jene Störungen in den Lymph- und Blutgefäßen feststellen läßt.

Klinisch unterscheidet man zunächst zwei große Gruppen: die angeborene oder auf eine angeborene Grundlage zurückzuführende (Virchow) und die erworbene Elephantiasis. Doch muß betont werden, daß eine vollkommene Scheidung zwischen angeborener und erworbener Elephantiasis unmöglich ist (Schwalbe). Reinbach weist sogar nach, daß beide Formen histologisch vollkommen übereinstimmen. Unter der erworbenen Elephantiasis auf infektiöser Basis stehen die Fälle von Elephantiasis arabum an erster Stelle. Diese Form der Erkrankung finden wir vornehmlich in tropischen Ländern, daher wird sie auch Elephantiasis tropica genannt. Ihre Aetiologie ist viel umstritten. Die meisten Autoren sehen die Ueberschwemmung des Blutes mit Filaria sanguinis Bankrofti als Ursache an. Aber auch hier gehen die Meinungen in Bezug auf die Rolle, die die Filariasis bei der Erkrankung spielt, sehr auseinander. Die ursprüngliche Annahme, daß durch Filaria oder deren Eier eine direkte Verlegung der Lymphbahnen verursacht würde, ist heute von vielen aufgegeben worden. Viele Autoren teilen Stenhouse's Theorie, welcher annimmt, daß die Filaria bei der Entstehung der Hyperplasie keine direkte Rolle spielt. Er glaubt vielmehr, mit Recht drei Stadien unterscheiden zu können: 1. die Filariainfektion und die Schädigung des Wirtes, 2. die Abwehrreaktion des Wirtes, 3. die spätere Hyperplasie des Lymph- und Bindegewebes. Danach wäre zur Zeit der Erstehung der Hyperplasie die Filariainfektion als solche schon vom Körper überwunden. Das stimmt auch mit den Untersuchungsergebnissen im allgemeinen überein. Man findet viele Träger von Filaria Bankrofti ohne irgendwelche Krankheitserscheinungen; kommt es aber zur Elephantiasis, so fällt die Untersuchung des Blutes auf Filaria, die vor der Erkrankung positiv war, stets negativ aus. Auch stellte man fest, daß die Elephantiasis dort oft vorkommt, wo Filariasis häufig ist; wo sie selten ist, ist auch die Elephantiasis selten, und schließlich fehlt die endemische Form der Elephantiasis dort vollkommen, wo die Filariasis fehlt. Nach Joshinaga soll zwar nach neuesten Untersuchungen in Japan diese Gesetzmäßigkeit nicht zutreffen. Er hält sogar die Filaria bei Elephantiasis für eine zufällige Komplikation oder höchstens für eine Anlage zur Erkrankung an Elephantiasis. Le Dentu glaubt, daß in erster Linie die besonderen klimatischen Verhältnisse die Veränderungen im Lymphsystem hervorrufen und daß die Filariasis erst im Verein mit diesen Veränderungen die Elephantiasis bedingen.

Bertwistle und Gregg wiederum glauben, daß die Filarien zuerst zugrunde gehen, und daß dann ihr Körper „ein Nest für die Entwicklung jener Kokken wird, die von irgend einem septischen Herd auf dem Blutwege zu ihnen gelangen". Wieder andere Autoren nehmen überhaupt einen spezifisch noch unbekannten Erreger der tropischen Elephantiasis an (Kuntzen u. a.).

Die Annahme Unnas, wonach die Entstehung der Elephantiasis immer auf ein Erysipel zurückzuführen sei, ist längst fallen gelassen worden. Zwar sind in den meisten Fällen von Elephantiasis der Erkrankung vielfach wiederholte erysipelartige Entzündungen der Haut des betreffenden Gliedes vorausgegangen (Esmarch, Kulenkampff, u. a.), aber auch viele andere auslösende Momente kommen als Ursache der Störungen in der Blut- und Lymphgefäßzirkulation in Frage. Ob dabei dem Lymphgefäßsystem (Virchow) oder dem Blutgefäßsystem, vor allem den Venen (Unna), die größere Bedeutung zukommt, ist nicht zu entscheiden, weil wahrscheinlich beide dabei eine sich ergänzende Rolle spielen (Most). Danach wäre es möglich und denkbar, daß entweder die Blutcapillaren zuviel Ernährungstranssudat austreten lassen oder das Gewebe abnorm viel Gewebsflüssigkeit zurückhielte oder schließlich, daß die Abströmung der Flüssigkeit auf dem Lymphwege, auf dem Blutwege, oder auf beiden gleichzeitig behindert ist. Die Stauung allein aber bewirkt kein Entstehen der Elephantiasis. Es scheint, daß der Lymphe auch formative Reize auf das Gewebe zukommen, vor allem auf das Bindegewebe (Kuntzen).

Bei Elephantiasis nach Erysipel und Lymphangitis soll nach Moncorvo der Streptokokkus des Erysipels der eigentliche Urheber der Störungen sein. Tatsächlich gelang es Sabourand, aus dem Blut von Patienten, die an Elephantiasis mit häufiger Entzündung der erkrankten Teile litten, während solcher lymphatischer Anfälle Streptokokken zu züchten. Neben dem Erysipel und der Lymphangitis kommen noch eine Reihe anderer chronischer Affektionen der Haut aetiologisch in Betracht. Esmarch schon nennt chronische Exantheme, wiederholte Erfrierungen, Eczeme, Prurigo, Lupus und Lues. Die neuere Literatur bringt dazu noch weitere ergänzende Fälle. So sah Bloch Elephantiasis des Unterschenkels nach einem großen ulcus auftreten. Hierbei spielen im Gegensatz zum Erysipel die Staphylokokken eine entscheidende Rolle. Sogar Erkrankung an Paratuberkulose kann zu hypertropischen Prozessen führen. Darüber berichtet Brault: Bei einem 15jährigen Knaben trat im Anschluß an ein auf dem Arm lokalisiertes Tuberkulid eine Elephantiasis mit Deformierung der Finger auf. In dieselbe Gruppe gehört auch ein Fall von Chabé: Ein 25jähriger Patient bemerkte im Alter von 15 Jahren eine Spontan-Verdickung der Knie- und Knöchelgegend. Die Hypertrophie verbreitete sich allmählich

über das ganze Bein in Form von chronischer Elephantiasis. Im weiteren Vertauf traten tuberkulöse Erkrankungen auf. Chabé nimmt an, daß die Elephantiasis als Folge einer primären, atypischen Lokalisation der Tuberkelbazillen zu betrachten sei, entsprechend den Ansichten von Gongerot.

Als weitere Ursachen der erworbenen Elephantiasis kommen in Frage: Alle chronisch entzündlichen Prozesse der Weichteile und Knochen, Extravasate nach Verletzungen, sowie Fremdkörper (eingekapselte Schrote, Sequester), welche einen chronischen Reizzusand unterhalten, Phlegmonen mit ausgedehnter Narbenbildung oder zurückbleibenden Fisteln und torpiden Abscessen, Periostiden und Caries (Esmarch und Kulenkampff). Hierher gehören wahrscheinlich die Fälle von Taykis und Walther. Bei ersterem handelt es sich um eine Elephantiasis des Beines nach zweimaligem Bruch des Unterschenkels an derselben Stelle, und bei letzterem um Elephantiasis des Oberschenkels stärksten Grades nach Entfernung einer Schrappnellkugel aus dem Oberschenkel. An dieser Stelle mag auch das Trauma als Ursache der elephantiastischen Verdickung erwähnt werden. Roepke führt einen Fall an, bei dem nach einer ganz unbedeutenden traumatischen Einwirkung eine Elephantiasis des Vorderarms und der Hand entstand. Das Trauma war ein leichter Schlag auf den Handrücken. Bei zwei von Zaretzki erwähnten Fällen wirkte einmal als Trauma ein kleiner Baumast, der auf den Handrücken herabfiel, und das andere Mal eine oberflächliche Granatsplitterverletzung. Es trat hierbei in beiden Fällen zunächst eine Säftestauung auf und dann allmähliche Gewebswucherung des Unterhautzellgewebes. Thöle sieht in der Schädigung der Gefäßwand durch das Trauma im ersteren Fall die Ursache zur Auslösung der Säftestauung. Tittel, der selbst einen Fall anführt, kommt zu der Ansicht, daß hier das Gewebe schon in einer gewissen Bereitschaft zur Erkrankung an Elephantiasis stehe, und daß es so nur noch eines geringen Insultes bedarf, um eine hyperplastische Wucherung des Gewebes anzuregen. Verständlicherweise spielt diese Art der Elephantiasis in der Unfallbegutachtung eine große Rolle.

Obwohl betont werden muß, daß einfache Unterbindungen von Lymphgefäßen nicht zu Lymphstauungen führen, da die Lymphbahnen vermöge ihrer vielen Anastomosen und Verzweigungen stark regenerationsfähig sind, geben doch in vielen weiteren Fällen der Literatur die Autoren als Ursache an: Chronische Stauungen, wie sie hervorgerufen werden können durch Narben, Knochenkallus und ringförmige Verbrennungen, ferner wiederkehrende Gefäß- und Lymphgefäßentzündung nach Varicen und Thrombosen und schließlich indirekte Stauungen bei Herzleiden oder anderen Störungen in der Hauptbahn. So berichtet Brocq über einen Fall von Elephantiasis eines Beines bei einer

Frau, bei der die Erkrankung nach Krampfadern aufgetreten war. Er hält eine Streptokokkeninfektion für wahrscheinlich.

Einen ähnlichen Fall beschreibt Rumpel. Bei seinem Patienten, einem 36jährigen Mann, war die mächtige Elephantiasis des linken Beines auf dem Boden ausgedehnter angeborener Phlebektasien mit kavernösen Hämangiomen entstanden. Auch bei dem von Giordano mitgeteilten Fall von elephantiastischer Verdickung des Unterschenkels nach einem Hundebiß dürfte die Hypertrophie im Anschluß an chronische Lymphgefäßentzündung durch sehr langsames Heilen entstanden sein. Fraglich erscheint es, ob nicht der oben zitierte Fall von Faykiss (Elephantiasis des Beines nach zweimaligem Bruch des Unterschenkels) durch Stauung infolge von Knochenkallus aetiologisch zu erklären ist.

Von persistierenden Oedemen bei Herzleiden mit anschließender Elephantiasis berichten v. Frisch und Favarger. v. Frisch bekam eine Patientin in Behandlung, der nach jeder Gravidität beide Beine stark angeschwollen waren. Nach der letzten Geburt aber blieb das Oedem bestehen und führte zu Elephantiasis. Auch bei dem Fall von Favarger war infolge Herzschwäche ursprünglich ein chronisches Oedem entstanden. Auf dem Boden dieses Oedems entstand dann allmählich die Elephantiasis. Nach Siebner entstand eine Elephantiasis der unteren Extremitäten und des Skrotums durch Druck von Carzinom — Metastasen auf die ableitenden Blutbahnen. In diesem Zusammenhange mag erwähnt werden, daß sitzende Beschäftigungsweise für die Erkrankung an Elephantiasis eine besondere Disposition schafft (Esmarch, Coenen).

Eine interessante neue Erklärung der Aetiologie bringt Groß. Er nimmt nämlich an, daß in der Jugend überstandene Infektionen, die zu einer bleibenden Schädigung am Herzen oder an den großen Blutleitern führten, als Grundursache für viele Fälle in Frage kommen. Tatsächlich finden sich in Krankengeschichten von an Elephantiasis Erkrankten oft anamnestische Angaben über durchgemachte Infektionskrankheiten. Hierher gehört aber nicht der Fall von Marcovice, der bei einem an der Ruhr erkrankten Soldaten einen Monat nach Beginn der Erkrankung eine beginnende Elephantiasis eines Beines feststellte; vielmehr dürfte es sich, wie auch Marcovice selbst diagnostizierte, hierbei um eine Elephantiasis postdysenterica handeln.

Endlich sei noch auf die Beteiligung der Nerven am Zustandekommen von elephantiastischen Verdickungen hingewiesen. Nach Esmarch und Kulenkampff ist in vielen Fällen der Zusammenhang der Erkrankung mit Nervenverletzungen erwiesen. Auch der oben wiederholt zitierte Fall von Faykiss bestätigt diese Annahme, denn nach dem zweimaligen Bruch des Unterschenkels erkrankte nicht nur das betroffene Bein an Elephan-

tiasis, sondern in der gleichen Weise wurde auch das andere, vorher vollkommen gesunde Bein elephantiastisch verdickt.

Im Anschluß hieran sei eine große Hauptgruppe der sporadischen Elephantiasis erwähnt, die von vielen Autoren als durch nervöse Einflüsse bedingt angesehen werden (Lériche cit. b. Raeschke). Es handelt sich dabei um jene Fälle, bei denen man über die Ursache gänzlich im Unklaren ist. Wie berechtigt es ist, bei diesen Fällen an nervöse Einflüsse zu denken, beweist ein von Raeschke mitgeteilter Fall. Hier hatte sich im Anschluß an ein versicherungspflichtiges Trauma ein Oedem eines ganzen Armes entwickelt. Nach der von Lériche empfohlenen Sympathektomie verschwand dieses Oedem wieder, trat aber bald nach erfolgloser Arbeitssuche wieder auf und war jetzt durch keine therapeutischen Maßnahmen zu beeinflussen, so daß man schließlich die Extremität amputierte. Als wenig später der Patient zu einer Freiheitsstrafe verurteilt wurde, schwoll sogar der Amputationsstumpf wieder an, und die Schwellung nahm prompt wieder ab, als Bewährungsfrist zugebilligt wurde. Ueber einen ähnlichen Fall berichtet auch Kuntzen.

Bei der aetiologischen Deutung der Elephantiasis der oberen Extremitäten muß man noch an ein anderes Moment denken. Wie man die Elephantiasis des Genitale und der unteren Extremitäten nach Ausräumung oder Verödung der regionären Lymphdrüsen entstehen sieht, so entwickelt sich auch an den oberen Extremitäten nach Ausräumung der Lymphdrüsen der Achselhöhle eine Elephantiasis der Arme. Dieser Fall trifft zwar nur selten ein, da bei der Ausräumung Fettgewebe erhalten bleibt und durch die gewaltige Regenerationsfähigkeit des periglandulären Fettgewebes neue Lymphknoten und Lymphbahnen gebildet werden, so kann aber auch direkt durch das Carzinom eine Elephantiasis entstehen, wie vorher schon erwähnt wurde. In diesen Fällen hat das Carzinom seinen Sitz in der Nähe der Achselhöhle. Durch starke Wucherung bewirkt es eine Lymphstauung im Arm, und damit ist die Ursache für die Entstehung einer Elephantiasis gegeben. Nach Coenen kommt hierbei vor allem das kubische sezernierende Drüsenepithel-Carzinom in Frage, das seinen Sitz exentrisch meist im oberen äußeren Quadranten der mamma hat.

Für die Elephantiasis des Genitals kommen im allgemeinen dieselben aetiologischen Momente in Betracht wie für die Elephantiasis der Extremitäten. Auch darüber findet man in der Literatur zahlreiche Berichte. Es seien einzelne prägnante herausgegriffen. v. Frisch berichtet von einer Elephantiasis penis bei einem 39jährigen Bauern, die nach einem Hufschlag enstanden sein sollte. Als hauptsächliches auslösendes Moment kommt aber wohl in diesem Falle das dabei sekundär entstandene eiternde Hämatom in Frage. Auch Janssen beschreibt das sehr seltene

Bild einer isolierten Elephantiasis des Penis nach wiederholt aufgetretenem Erysipel. Zu der schon oben erwähnten Elephantiasis des Genitals nach Ausräumung der Leistendrüsen (nach Windell selten) bringen Holländer und Adler zwei beweisende Fälle von einer Elephantiasis der Klitoris und einer Elephantiasis des Scrotums und des Penis. Bei dem Fall von Holländer trat erst drei Jahre nach Ausräumung der Drüsen die Elephantiasis auf.

Sorrentino, der bei einer Frau eine Elephantiasis der großen und der kleinen Labien nach vor vier Jahren aufgetretenem Tripper mit Bubonen beobachtete, sieht in dem Gonokokkus den Erreger der die Elephantiasis bedingenden Lymphangitis. Auch infolge direkter und indirekter Stauung kann Elephantiasis der Genitalorgane entstehen. Campbell (citiert bei Windell) berichtet über einen Fall von Elephantiasis scroti et penis nach langem Tragen eines Bruchbandes. Auch Seidmann beschreibt einen ähnlichen Fall: Ein vier Monate altes Kind, das mit normalem Penis zur Welt gekommen war, bekam am zehnten Tage nach der Geburt plötzlich eine Rötung und Anschwellung des Gliedes. Als Ursache der Stauung wurde eine die Basis des Gliedes umschnürender Faden gefunden. Nach Durchtrennung desselben trat zunächst Abnahme der Schwellung ein, dann nahm sie aber allmählich wieder zu. Das Praeputium war ebenfalls elephantiastisch verdickt.

Als Beispiel der Elephantiasis des Genitals nach indirekter Stauung seien folgende Fälle mitgeteilt: Hochrein stellte eine Elephantiasis des Scrotums als Folge eines Mediastinaltumors fest, und v. Frisch sah Elephantiasis des Genitals und beider Beine infolge Herzfehlers auftreten. Von sehr seltenen Fällen berichtet Kaufmann. Er sah die Erkrankung auftreten bei Urethralstrikturen, Harnfisteln und nach Quetschung des Penis.

Bei der Elephantiasis des Scrotums ist aber noch häufiger als bei der Elephantiasis der Extremitäten die Aetiologie vollkommen unklar. So erwähnt Narath (citiert bei Hammesfahr) eine große Reihe von Fällen Elephantiasis scroti, die alle aus einer Gegend Hollands stammten. Trotz genauester Untersuchung konnte die Ursache der Erkrankung aber nicht ermittelt werden. Auch Gohrbandt teilt einen Fall von elephantiastischer Verdickung der äußeren männlichen Genitalien mit, bei dem die Aetiologie vollkommen unklar war. Der 39jährige Mann bekam vor zwei Jahren plötzlich und ohne äußere Ursache eine Schwellung der Penishaut. Allmählich nahm die Verdickung zu und ging auf das Scrotum über. Bemerkenswert ist bei diesem Falle, daß in der Subcutis harte, unter der Haut verschiebliche, kirschgroße Knötchen zu fühlen waren. Bei der histologischen Untersuchung erwiesen sich diese Knötchen als gefäßreiche Granulome.

Der bisher beschriebenen großen Gruppe der erworbenen Elephantiasis steht die nicht viel kleinere Gruppe der angeborenen Elephantiasis gegenüber. Ist dort die Ursache der Erkrankung in den meisten Fällen ziemlich sicher festzustellen, so hat man für die congenital entstehende Elephantiasis nur hypothetische Erklärungen, mit Ausnahme der Fälle, wo eine Stauung durch amniostische Umschnürungen sicher erwiesen ist, d. h., wo sich die Richtigkeit dieser Annahme an Hand der noch nach der Geburt vorhandenen Schnürringe beweisen läßt. Reinbach, der hierzu wie Keropijan einen Fall anführt, aus dem mit Sicherheit die amniostische Umschnürung als Ursache hervorgeht, ist der Meinung, daß man überhaupt in allen Fällen als Ursache die amniostische Umschnürung für möglich halten soll, wenn auch die Schnürfurchen nicht so typisch ausgebildet sind wie in seinem Falle. Zur Unterstützung dieser Theorie führt er an, daß ja die congenitalen Schürfurchen nach der Geburt allmählich flacher werden und sogar vollkommen verschwinden können, während die durch sie hervorgebrachten Folgezustände bestehen bleiben und sich unabhängig von der Grundursache weiter entwickeln. Die meisten Autoren schließen sich der Ansicht von Reinbach an (Keropijan, Brandt, Kuttner u. a.). So berichtet Kuttner von einer congenitalen Elephantiasis beider Ober- und Unterschenkel bei einem 24jährigen Mann, die durch amniostische Umschnürung entstanden sein soll. Viele aber suchen bei nicht Vorhandensein von äußeren Strangulationsmerkmalen die Ursache der Elephantiasis auf andere Momente zurückzuführen. So sagt Noeggerath, daß man sich wohl mit Spietschka mit der Annahme einer dem Bindegewebe dieser Kinder eigenen Fähigkeit zur Hyperplasie bescheiden muß.

Eine wieder anders lautende Theorie entwickelt Häusler an Hand von zwei Fällen: Bei dem ersten Fall handelt es sich um einen spontan geborenen Knaben, ohne krankhafte Familienanamnese. Bei ihm wurde sofort nach der Geburt eine eigentümliche Verdickung beider Unterschenkel und Füße festgestellt. Die Verdickung hörte scharfrandig unterhalb des Knies auf. — Auch bei dem zweiten Fall, wo es sich um ein 14 Tage altes Neugeborenes handelte, bestand schon seit der Geburt eine kissenartige Schwellung beider Füße. Die Schwellung setzte ebenfalls scharf gegen die übrige Haut ab. — In beiden Fällen ergab die histologische Untersuchung das typische Bild der Elephantiasis. Häusler kommt zu der Ansicht, daß die Elephantiasis als angeborene Geschwulstbildung, und zwar als Hämangiom aufzufassen sei, das diffus und symetrisch eine bestimmte Hautpartie des Körpers betroffen hat. — Simmonds berichtet über einen totgeborenen Knaben mit einer „Elephantiasis congenita mollis" der gesamten Körperhaut bei sonst normalem Organbefund. Er ist der Meinung, daß der ganze Prozeß das Resultat entzündlicher

Vorgänge in einer früheren Fötalzeit gewesen ist, daß also durch eine abgelaufene Streptokokkenerkrankung des Fötus ein universelles Erysipel hervorgerufen wurde. Aehnlich auch Mongrove (citiert bei Noeggerath), er hält in manchen Fällen eine Beeinträchtigung des Fötus durch die mütterliche Streptokämie für möglich.

Dabei denken manche Autoren an eine intrauterine Infektion lymphatischer Wege durch Erysipel-Streptokokken (Mangrove, Brandt). Nach Keropijan kommt für die aetiologische Deutung auch neben der infektiösen eine toxische intrauterine Einwirkung auf die wachsende Frucht in Betracht. Brandt weist auf die Möglichkeit hin, daß neben congenitalen Bildungsfehlern in der Anlage des Lymphgefäßsystems vor allem auch Anomalien der Herz- und Blutgefäßanlage oder des Nervensystems die Ursache der Elephantiasis der Neugeborenen sein können. Nun kommt nach Schwalbe die Volumenzunahme nicht nur als fertiger abgeschlossener Zustand auf die Welt, sondern sie entwickelt sich viel häufiger auf geringfügigen, bei der Geburt nur der Anlage nach bemerkbaren Veränderungen extrauterin. So berichtet auch Esmarch von einer Anzahl von Fällen, welche es wahrscheinlich machen, daß Bildungsanomalien der Saftbahnen (Erweiterungen, fehlerhafte Klappenapparate, partielle Verschließungen oder abnormer Verlauf und Ausmündung) mit auf die Welt gebracht werden können, welche während des extrauterinen Lebens gegenüber den an das Individium gestellten Ansprüchen zu ungenügender Verteilung der Saftströmungen, Stauungen oder Ueberfüllungen in einzelnen Körperabschnitten führen und dadurch zur Entstehung weit verbreiteter elephantiastischer Schwellungen Veranlassung geben. Schließlich seien auch zwei weniger beachtete aetiologische Ueberlegungen nach Küttner und Huber erwähnt. Küttner hält es für möglich, daß in seinem oben angegebenen Fall (congenitale Elephantiasis beider Beine) die Elephantiasis auf dem Boden einer Neurofibromatose entstanden ist. Huber berichtet von einer Frau mit hochgradiger Elephantiasis beider Beine. Die Erkrankung hatte sich 5 Jahre vorher ohne äußere Ursache entwickelt. Huber stellte bei der Frau eine Atresie der Vagina und ein vollkommenes Fehlen des Uterus fest und bringt diese congenitalen Veränderungen mit der Entstehung der Elephantiasis in Zusammenhang.

Allgemein kann man die Ursachen der congenitalen wie auch der erworbenen Elephantiasis nach Esmarch und Kulenkampff insofern unter einem einheitlichen Gesichtspunkte zusammenfassen, als sie alle geeignet erscheinen, in dem an Elephantiasis erkrankten Teile ein Ueberschuß von Gewebs- resp. Ernährungsflüssigkeiten hervorzurufen, also ein Ueberwiegen

derselben wegen mangelhafter Abfuhr bei genügender, wenig herabgesetzter oder gar gesteigerter Zufuhr.

Entsprechend ist auch das mikroskopische Bild bei allen Formen der Erkrankung, mögen sie auch noch auf so verschiedene Art zustande gekommen sein, immer das selbe. Nur in Bezug auf die Beschaffenheit und Consistenz des hypertropischen Gewebes ist der Befund wechselnd. So unterscheidet man nach Kaufmann mikroskopisch zwei Formen der Elephantiasis, die Elephantiasis mollis und die Elephantiasis dura. Bei der weichen Form besteht eine mäßige Hyperplasie sämtlicher Bestandteile der Haut, mit Ausnahme der elastischen Fasern, eines Teiles der Venen und der Hautanhangsgebilde, und eine venöse und lymphatische Stauung wechselnden Grades. Es kommt zur Entstehung eines gallertig-oedematösen Gewebes. Die Blut- und Lymphgefäße sind mehr oder weniger stark verändert. Nach Kuhn sind die Arterien und Venen weit, in allen ihren Schichten verdickt, vor allen Dingen die Tunica und die Adventitia. Auffallend ist die geringe Dickenzunahme der Epidermis und die dagegen bedeutende des Papillarkörpers (Kuhn). Das Haut- und Unterhautzellgewebe besteht aus zellarmem Bindegewebe mit vielfach sich kreuzenden Fibrillenbündeln. Die einzelnen Fibrillen sind geschwollen, sclerotisch und glänzend. Sie schließen kleinere und größere Hohlräume ein, die mit Lymphe gefüllt sind. Auch die geschlängelten Lymphkapillaren sind stark erweitert (Most). Sehr häufig sind neben diesen Veränderungen der Lymphbahnen auch thrombotische Prozesse in den Venen zu finden, die einerseits ein Abflußhindernis aus der Extremität bilden, andererseits durch die venöse Stauung lymphbildend wirken (Kuntzen). Die elastischen Fasern sind überall dort verschwunden, wo celluär entzündliche Vorgänge Platz gegriffen haben (Lefébvre). In der Cutis und in der Muskulatur, die stark oedematös ist, findet man Rundzelen (Lyon). Hinzu kommen Lymphangiectasien, reichliche unregelmäßig verstreute Infiltrationen, die häufig strangförmig und perivaskulär verlaufen (Aschhoff), und starke Pigmentierung der Basalzellenschicht. Talgdrüsen, Schweißdrüsen und Haare findet man durch Kompression atrophiert, die glatten Muskelfasern oft hypertrophiert und verlängert. In den Interstitien liegen Bindegewebsfibrillen und in der Nähe der Kapillaren Fibroblasten in verschiedenen Entwicklungsformen. Das ganze ist also das Bild einer sich in der Subcutis abspielenden chronischen Entzündung mit Stauungs-Hypertrophie und Hyperplasie der einzelnen Formelemente (Kuhn). Selbstverständlich findet man neben all diesen Veränderungen auch die spezifischen entzündlichen Veränderungen der Grundkrankheit wie Lues, Tuberkulose usw.

Die harte Form der Elephantiasis entsteht ganz allmählich und unmerklich aus der ersteren, indem das kollagene Gewebe

mehr und mehr die lockeren Lymphspalten ausfüllt und das Lymphgefäßsystem zusammenpreßt.

Das klinische Bild der Elephantiasis ist entsprechend den mannigfachen Ursachen kein einheitliches. Die Erkrankung ist, wie schon erwähnt, hauptsächlich an den Extremitäten und dem Genitale lokalisiert. Sie tritt in Gestalt plumper, polsterartig verdickter, bald weicher (E. mollis), bald harter (E. dura) Schwellung der Haut und des Unterhautzellgewebes auf, die alle Konturen verschwinden läßt. Diese Schwellung zieht sich, meist unter allmählicher Zunahme über Jahre und Jahrzehnte hin und bleibt in der Regel das ganze Leben über bestehen. Die anfangs weiche elastische Schwellung wird derber. Die verdickte Haut, die fest an der Unterlage haftet, ist entweder glatt, trocken, prall gespannt, matt glänzend oder fahl oder sie zeigt Excrescenzen mannigfacher Art, Schuppen, Krusten und besonders oft Warzen. Ihre Farbe ist meist wachsgelb bis rötlich. Der Finger hinterläßt an einzelnen Stellen längere Zeit bestehende Eindrücke. Eine vielfach beobachtete Erscheinung ist die Absonderung von Flüssigkeiten an den befallenen Teilen. Meistens handelt es sich dabei um eine Lymphorrhoe. Nach Esmarch und Kulenkampff ist diese Lymphorrhoe nicht nur eine für die Deutung und Pathogenese der Elephantiasis sehr wichtige Erscheinung, sondern auch ein den Krankheitsverlauf und die Mitleidenschaft des Organismus in hohem Grade beeinflussendes Moment. Auf eine weitere, das Leiden oft komplizierende Erscheinung, das begleitende Erysipel, ist schon an anderen Stellen hingewiesen worden. Fieber und Drüsenschwellung können vollkommen fehlen oder rühren von den primären Entzündungserscheinungen her.

Einen besonderen Verlauf aber nimmt die Elephantiasis tropica. Diese beginnt meist plötzlich mit fieberhaften Anfällen, die sich in monatelangen Zwischenpausen wiederholen und mit ausgeprägter stets zunehmender Lymphadenitis und Lymphangitis einhergehen. Nach jedem solchen Anfall zeigt sich vermehrte Dickenzunahme des befallenden Gliedes und es kommt schließlich zu ganz monströsen Formen. In ganz seltenen Fällen entwickelt sich die Elephantiasis arabum ohne jeden Fieberanfall schleichend und schmerzlos. In den meisten Fällen kommt es bald früher, bald erst nach Jahren, zu stark nässenden, schmierig belegten Geschwüren. Fast immer werden nur Scrotum und untere Extremitäten befallen.

Trotz der formlosen monströsen Anschwellung des Beines ist die Funktion des Gliedes bei allen Formen der Elephantiasis meistens nicht besonders gestört. Das hängt wohl damit zusammen, daß in diesen Fällen das elephantiastische Gewebe die Grenzen der Fascien, Nerven und Gefäßscheiden nicht überschreitet. Andererseits sind aber manche, durch die Elephantiasis nicht direkt bedingte Veränderungen beschrieben worden, die

eine Störung der Funktion wohl verursachen können. Neben den schon von älteren Autoren angegebenen Erkrankungen an Periostitis ossificans und Myositis ossificans spielen hauptsächlich die Veränderungen an den Gelenken und Knochen eine Rolle. Wenig Störung der Funktion bedingen die bizarren Knochenwucherungen. Anders verhält es sich mit dem partiellen Riesenwuchs und den arthritischen Veränderungen der Gelenke. Von vielen Autoren (u. a. Swoboda, Zondeck) wird berichtet, daß es bei jugendlichen Personen neben der Elephantiasis leicht zu Störungen im Längenwachstum der Extremitätenknochen kommen kann. So gibt Swoboda in einem Falle an, daß sich bei einem Kind mit angeborener Elephantiasis beider Füße ein hochgradiger Riesenwuchs des Fußskeletts entwickelt habe. Von Zondeck wird ein ähnlicher Fall berichtet. Hier betrug die Differenz beider Beine 15 cm. Schließlich sei auch noch auf die Gelenkveränderungen eingegangen. Ruge behandelte einen Fall von hochgradiger Elephantiasis congenita des linken Unterschenkels. Da dauernde heftige Schmerzen bestanden, jegliche Therapie versagte, wurde das Bein schließlich amputiert. Die pathologische Untersuchung ergab: Ausgeprägte Arthritis deformans und Atrophie der Knochen. Es ist also durch die gestörte Funktion des Gliedes zu einer schweren, schmerzhaften Veränderung der Gelenke gekommen, die in diesem Fall sogar die Amputation des Beines erforderlich machte.

Die Prognose ist quod vitam allgemein günstig. Wie vorsichtig die Patienten aber sein müssen, beweist ein Fall von Smirneff, bei dem sich der Patient durch Fall auf das erkrankte Bein einen 4 cm langen Riß der Wand der Arteria poplitea zuzog, der die Amputation des Gliedes notwendig machte.

Im folgenden seien nun drei an der chirurgischen Universitätsklinik zu Münster (Westf.) zur Beobachtung gelangte Fälle beschrieben:

Fall 1: Katharina C., Näherin, 29 Jahre alt. Anamnese: Die Patientin stammt aus gesunder Familie. Ueber durchgemachte Kinderkrankheiten weiß sie nichts anzugeben.

Mit 10 Jahren bemerkte sie plötzlich daran, daß sie den linken Schuh nicht mehr zuschnüren konnte, daß das linke Bein geschwollen war. In den letzten Jahren hat die Verdickung immer mehr zugenommen. Schmerzen sind im ganzen Verlauf der Krankheit nicht aufgetreten.

Befund: Die Patientin ist ziemlich klein, von gesundem Aussehen. Das linke Bein ist unförmig verdickt. Mit dicker Falte setzt sich die Haut an der Knöchelgegend ab. Die Haut des linken Unterschenkels ist rötlich gefärbt. Die Beweglichkeit ist ausreichend. Nach Hochlagerung wird das Bein etwas dünner. Röntgenologisch läßt sich an den Knochen keine krankhafte Veränderung feststellen.

Verlauf: Die Patientin wurde am 7. 7. 26 in die Klinik aufgenommen. Bei ihrer Aufnahme bestand kein Fieber. Nach zunächst konservativer Behandlung wurde die Patientin am 20. 7. in Aethernarkose operiert. Nach Handley wurden 12 dicke Seidenfäden über die Ausdehnung des ganzen Beines verteilt, vom unteren Unterschenkeldrittel nach der Schenkelbeuge und der Gesäßfalte hin eingelegt. Am 30. 7. Entfernung der Hautnähte und Fibrolysin-Injektion. Am 18. 8. wurde eine geringe entzündliche Infiltration auf der Vorderseite des Unterschenkels festgestellt. 5 Tage später ging eine Narbe im mittleren Drittel des Unterschenkels auf und es stieß sich ein Faden ab. Das Bein war im ganzen, besonders am Unterschenkel, erheblich dünner geworden. An derselben Stelle stieß sich am 26. 8. noch ein Faden ab. Am 30. 8. war die entzündliche Infiltration fast ganz zurückgegangen, aus der offenen Incision enleerte sich aber auf Druck etwas trübe Flüssigkeit. In Vereisung wurde eine Gegenincision angelegt, auf der Kornzange ein Dräin eingeführt und die Wunde mit sterilem Verband geschlossen. Das Bein wurde hoch gelagert. 3 Tage später entleerte sich aus den Incisionen reichlich trübe Flüssigkeit. Am 4. 9. stieß sich aus einer der Incisionen ein Faden ab. 4 Tage darauf war diese Incision ohne besondere Erscheinung zugeheilt. Am 16. 9. konnte die Patientin gebessert entlassen werden. Sie kann mit gewickeltem Bein gut laufen.

Am 9. 11. kam die Patientin erneut zur Aufnahme. Die Schwellung des linken Beines war jetzt wieder genau so stark wie bei der ersten Aufnahme. Nach zunächst wieder eingeleiteter Allgemeinbehandlung und Beobachtung wurde die Patientin am 23. 11. in Aethernarkose erneut operiert, und an der Außenseite des Beines ein etwa 3 bis 4 querfingerbreiter Streifen Haut mit Unterhautzellgewebe und Fascie in ganzer Länge herausgenommen. Das Unterhautzellgewebe war stark verdickt und durchtränkt. Die Fascie war ebenfalls stark verdickt und oedematös. Die Muskulatur zeigte an einzelnen Stellen Fetteinlagerungen, machte aber sonst einen normalen Eindruck. Im mittleren Teil der Wade wurde ein Seidenfaden durchtrennt, bei dessen Entfernung sich ein Tropfen Eiter entleerte. Die Wundränder konnten durch Knopfnähte vereinigt, und das Bein mittels Schienenverband ruhig gestellt werden. 14 Tage später begann man mit der etappenweisen Entfernung der Fäden.

Am 14. 12. wurde in Lumbalanästhesie eine zweite gleiche Operation vorgenommen jetzt auf der Innenseite des Unterschenkels. Die verdickte Fascie wurde gefenstert. Nach Einlegung eines Drains und nach Verschluß der Wunde durch Kopfnaht wurde das Bein mittels Schienenverband fixiert. 2 Tage später konnte das Drain und am 27. 12. die Fäden entfernt werden. Die Wunde war geheilt. Eine Untersuchung der sich spontan abstoßenden eingelegten Seidenfäden ergab am 21. 1. 1927 sowohl histologisch wie bakteriologisch keinen besonderen Befund.

Am 25. 1. 1927 fuhr die Patientin für einige Zeit auf Wunsch nach Hause. Sie sollte zur Vornahme weiterer Excisionen wiederkommen. Der Erfolg der beiden Excisionen war bisher gut, obgleich das Bein nach Anstrengungen leicht wieder anschwoll.

Fall 2: Albert K., ledig, 20 Jahre alt. Anamnese: Die Eltern des Patienten leben und sind gesund. Patient selbst war als Kind nie ernstlich krank. Mit 14 Jahren machte er eine linksseitige trockene Rippenfellentzündung mit 5wöchigem Krankenbett durch. Vor 8 Jahren zog er sich eine Verrenkung des linken Ellenbogengelenks mit Knochensplitterung zu, sonst war Patient nie krank.

Schon in seiner frühesten Kindheit bemerkte man bei dem Patienten eine starke Verdickung des rechten Unterarmes und der rechten Hand. Die Verdickung nahm im Laufe der Jahre allmählich zu. Bei der Arbeit und bei herabhängendem Arm trat sie besonders stark hervor. In der Ausübung praktischer Arbeit fühlte sich der Patient dadurch stark behindert Gelegentlich traten auch nach langandauernder schwerer Arbeit Stiche im Unterarm auf. Wegen dieser Beschwerden wurde der Patient von 3 Jahren in Hagen (Westf.) ins Krankenhaus aufgenommen. Durch Operation entfernte Dr. Haver dort eine Geschwulst am rechten Unterarm, über deren Art nichts näheres zu erfahren war. Eine histologiale Untersuchung wurde nicht vorgenommen. Vom 12. Lebensjahre ab litt der Patient mit Unterbrechungen drei bis vier mal an Entzündungen der Haut des rechten Unterarmes und der rechten Hand, dorsal wie volar. Es bestand eine starke Rötung, Spannung und Hitze der Haut. Einmal zeigten sich dabei auch Blasen. Ob während der Entzündungen Fieber bestand, vermag der Patient nicht anzugeben.

Befund: Der Patient ist mittelgroß, von kräftiger Statur. An den inneren Organen läßt sich kein pathologischer Befund erheben. Schon bei der bloßen Betrachtung fällt eine starke Verdickung des rechten Unterarmes und der rechten Hand auf. Die Verdickung geht gleichmäßig vom Unterarm auf die Hand über. Eine genaue Untersuchung ergibt folgende Umfangsmaße:

Unterarm 20 cm oberhalb des Handgelenkes:	32 cm
Unterarm 10 cm oberhalb des Handgelenkes:	26 cm
Handgelenk	22 cm

Die rechte Hand und der rechte Unterarm bis über den Ellenbogen hinaus sind elefantiastisch verdickt. Die Beweglichkeit der Finger, die im allgemeinen gut ist, ist infolge dieser Verdickung etwas ungeschickt. Quer über das Handgelenk verläuft eine mäßig breite Ooperationsnarbe.

Die Röntgenuntersuchung ergibt keine pathologischen Veränderungen der Knochen

Verlauf: Der Patient wurde am 24. 11. 1927 in die chirurgische Klinik aufgenommen. Es besteht kein Fieber. Am 6. 12. werden in Avertinnarkose mit Aetherzusatz an 5 Stellen der Streck- und Beugeseite

nach Handley Seidenfäden, die zum Teil gedoppelt sind, eingelegt. Mit Schienenverband werden Arm und Hand fixiert. Wegen einer akut aufgetretenen Apendicitis wird Patient am 16. 12. in Aethernarkose operiert. Heilung.

Am 2. 1. 1928 wird am Unterarm auf der Beugeseite ein Doppelfaden, der sich abstößt, entfernt. Der Arm hat an Umfang abgenommen. 5 Tage später stößt sich auf der Streckseite des Armes noch ein Doppelfaden ab. Der Patient wird am 24. 1. 1928 entlassen.

Die Operation nach Handley brachte am rechten Unterarm einen anfänglichen Erfolg, der aber auch zum Teil sicher mit der Schonung des Armes zusammenhängt, denn beim Gebrauch des Armes wurde der alte Umfang bald ungefähr wieder erreicht.

Fall 3: Josef W., Schüler, 14 Jahre alt. Anamnese: Die Mutter des Patienten ist gesund. Der Vater leidet an der selben Krankheit wie der Patient. Die Geschwister sind alle gesund. Patient selbst ist angeblich auch immer gesund gewesen. Die Verdickung der Beine besteht seit Geburt, die des Hodensackes und der Penisspitze seit den letzten Jahren. Mehrere Male war die Haut der Penisspitze entzündet und es sonderte sich eine Flüssigkeit ab.

Befund: Patient ist ziemlich schlank und von gesundem Aussehen. Die Untersuchung der inneren Organe ergibt keinen besonderen krankhaften Befund. Das ganze rechte Bein, besonders der Unterschenkel, ist derb verdickt. Auch der linke Unterschenkel zeigt eine geringe Verdickung. Die Vorhaut und die Haut des Hodensackes sind stark oedematös geschwollen.

Die genaue Messung ergibt folgende Umfangsmaße:

Wade, 1 cm unterhalb der Kniescheibe: rechts 34,5 cm
Wade, 1 cm unterhalb der Kniescheibe: links 30,5 cm
Wade, 30 cm unterhalb der Kniescheibe: rechts 29,0 cm
Wade, 30 cm unterhalb der Kniescheibe: links 24,0 cm
Oberschenkel, Mitte . . . . . rechts 44,0 cm
Oberschenkel, Mitte . . . . . links 43,0 cm

Am Mastdarmausgang ist kein besonderer Befund zu erheben. Am rechten Fuß, unterhalb des äußeren Knöchels, befindet sich eine kleine Fistel, aus der dauernd Oedemflüssigkeit abläuft.

Die Röntgenaufnahme ergibt keinen krankhaften Zustand der Knochen. Die Weichteile sind geschwollen und zeigen eine fleckige Aufhellung, die besonders nach der Oberfläche zu sich verstärkt.

Verlauf: Der Patient wird am 16. 5. 1928 in die chirurgische Klinik aufgenommen. Es besteht kein Fieber. Nach 8tägiger konservativer Behandlung wird Patient am 24. 5. 1928 auf Wunsch mit unverändertem Status nach Hause entlassen.

Vergleichen wir die Befunde in den drei vorliegenden Fällen mit den vorher geschilderten Symptomen der Elephantiasis, so steht wohl die Diagnose Elephantiasis außer Frage. Differentialdiagnostisch ist der partielle Riesenwuchs im engeren Sinne ausgeschlossen, da ja keine Knochenveränderungen festgestellt wurden. Auch mit Akromegalie können die Bilder nicht verwechselt werden, weil nicht die gipfelnden Teile verdickt sind und weil vor allem auch die typischen Gesichtsveränderungen fehlen. Die Untersuchung der inneren Organe läßt von vornherein Oedeme infolge Herz- oder Nierenerkrankungen sicher ausschließen.

Es ist also nur noch zu entscheiden, welche Formen der Elephantiasis in den 3 Fällen in Frage kommen. Wir glauben, daß in allen drei Fällen die Erkrankung congenital bedingt ist. Bei Fall 2 und 3 geht dies ja klar aus der Anamnese hervor, da die Veränderungen, wenn auch in geringem Maße, seit der Geburt bestanden, und außerdem auch keinerlei Anhaltspunkte für die vorher geschilderten Ursachen der erworbenen Elephantiasis zu finden sind. Anders ist es aber bei dem ersten Falle. Die Patientin kann nur angeben, daß sie die Verdickung des Beines zuerst im Alter von 10 Jahren bemerkt habe. Es ist unwahrscheinlich, daß die Erkrankung schon vorher, allerdings in geringerem Maße, seit der Geburt bestanden hat und nur nicht bemerkt wurde. Doch auch ohne diese sichtbaren Veränderungen ist der congenitale Ursprung nicht ausgeschlossen. Nach Virchow handelt es sich nämlich auch um angeborene Elephantiasis, wenn auch nur die Anlage zur Entstehung der Krankheit mit auf die Welt gebracht wird; andererseits aber bestärkt das Krankheitsbild unsere Annahme. Es sind verschiedene Symptome vorhanden, die auf den congenitalen Ursprung hinweisen. Wie in unserem Falle, fehlen bei der congenitalen Elephantiasis fast immer die eigentlichen entzündlichen Veränderungen, ferner zeigt der Prozeß keine Tendenz zum continuierlichen Fortschreiten auf benachbarte Körperregionen (Swoboda), und dann sind meist gar keine oder nur geringe Schmerzen vorhanden (Ascher). Zudem kommt noch ein anderes Moment hinzu, das für die Richtigkeit unserer Annahme spricht. Nach Esmarch, Kulenkampff u. a. tritt die Erkrankung, sofern sie erworben ist, meist nicht vor dem 15. Lebensjahr auf. Nur verschwindend wenig Fälle sind in der Literatur beschrieben worden, wo der Beginn der Erkrankung vor dem 10. Lebensjahre lag. In diesen Fällen ist aber das auslösende Moment sicher bekannt, was im vorliegenden Falle nicht zutrifft.

Mit Recht können wir also wohl alle drei Fälle zur Elephantiasis congenita rechnen.

Der erste Fall bietet außer in seiner Aetiologie nichts besonderes. Die Erkrankung trat hier in der meist gesehenen Form auf. Anders ist es schon beim zweiten Fall. Am auffallendsten ist die

absonderliche Lokalisation der congenitalen Erkrankung. Zwar trifft die Feststellung Esmarchs und Kulenkampffs, daß eine Elephantiasis des Armes meist mit einer Elephantiasis der Hand verbunden ist, auch im vorliegenden Fall zu, doch ist die congenitale Elephantiasis der oberen Gliedmaßen allgemein eine große Seltenheit. In der mir vorliegenden Literatur berichtet nur Swoboda über einen Fall von isolierter Elephantiasis congenita eines Armes. In den anderen mitgeteilten Fällen (Balzer, Belloir, Boecher, Romm, Rhode) war die Erkrankung erworben, und zwar wird in den meisten Fällen Lues oder Verletzung mit anschließender, lang anhaltender Eiterung als Grundursache angegeben. Eigenartig ist auch das Vorkommen einer Geschwulst im Bereiche der elephantiastischen Verdickung. Ohne Zweifel wird dieselbe mit der Elephantiasis in ursächlichem Zusammenhang gestanden haben. Da nach der operativen Entfernung keine histologische Untersuchung vorgenommen wurde, kann man nur mutmaßen, daß es sich um einen lymphangiektatischen Tumor gehandelt hat. Andererseits ist es aber möglich, daß es sich um eine Geschwulst der Nervenbahn gehandelt hat, da sich nach Schwalbe bei der angeborenen Form auch andere Gewebe in weit höherem Maße als bei den erworbenen Formen beteiligen. Im letzten Falle wurde die bei der Erkrankung des Genitals häufigste Lokalisation beobachtet (v. Frisch). Ueber einen ähnlichen Fall von Hellmann berichten Esmarch und Kulenkampff: Der Patient litt seit seinem 7. Lebensjahre an elphantiastischer Schwellung eines Beines, die ohne Ursache (congenital?) und Beeinträchtigung des Allgemeinbefindens entstanden war. Im 14. Lebensjahr gesellten sich eine Anschwellung des Scrotum und dann auch des Penis und des Mons veneris hinzu, welche solche Dimensionen annahm, daß der Patient arbeitsunfähig wurde. Die Oberfläche des Hodensackes war mit massenhaften bis erbsengroßen Blasen bedeckt, welche auf Druck verschwanden, sich aber sofort wieder füllten. Stach man sie an, so entleerten sich große Mengen einer Lymphe ähnlichen Flüssigkeit. Dieselbe soll sich auch spontan aus geborstenen Bläschen oft zu mehreren Pfunden ergossen haben.

Das in dem vorliegenden Falle und in unserem Falle beobachtete Auftreten von Lymphfluß ist auch von anderen Autoren beschrieben worden. (Janssen, Adler). Ferner ist es auch erwiesen, daß die Lymphstauung solch entzündliche Prozesse wie in unserem Falle wesentlich begünstigt, die dann ihrerseits die Zunahme der elephantiastischen Verdickung bedingen (Farwarger, v. Frisch).

Ueber die Erblichkeit der Elephantiasis ist wenig bekannt. Während bis vor kurzer Zeit Fälle von erblicher Elephantiasis hauptsächlich nur in dem ausländischen, vornehmlich in dem englischen Schrifttum, beschrieben worden waren, sind jetzt auch

in dem deutschen Schrifttum mehrere Fälle angeführt worden. Brandt beschrieb einen Fall von Elephantiasis beider Beine bei einem 23jährigen Studenten, dessen Eltern nahe verwandt waren und beide dasselbe Leiden hatten. Als Kind war der Patient sehr anfällig und machte die verschiedensten Krankheiten durch. Im Alter von 14 Jahren trat bei ihm zunächst eine Schwellung des linken Unterschenkels auf, bald darauf auch des rechten. Im Laufe der Jahre nahm die Verdickung beiderseits erheblich zu. Irgend welche Entzündungserscheinungen und eigentliche Schmerzen bestanden nie, auch waren röntgenologisch keine Veränderungen an den Knochen festzustellen. Bei der Verfolgung der Familiengeschichte bis zu den Großeltern stellte Brandt fest, daß innerhalb 3 Generationen 15 Fälle von Elephantiasis vorgekommen waren. Beide Geschlechter waren in gleichem Maße betroffen. Bei 5 Verwandten traten auch wiederkehrende Erysipele auf. Der Stammbaum hat folgendes Aussehen:

1. Ehe der Großmutter:

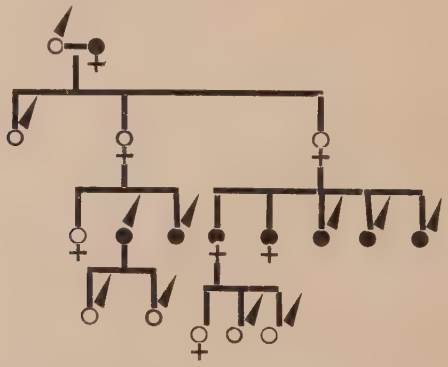

2. Ehe der Großmutter:

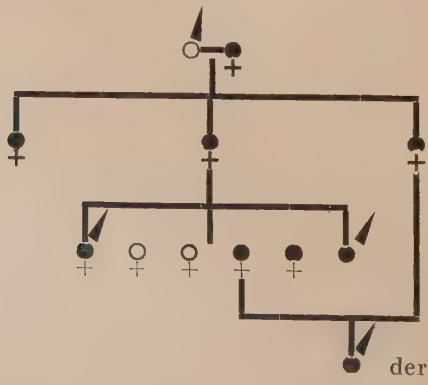

der Patient

Im Gegensatz zu unserem Falle trat die Erkrankung aber erst immer im Alter von 14—27 Jahren auf, allerdings ohne äußere Ursache. Sehr selten sind dagegen die Berichte über erbliche angeborene Elephantiasis. Ausführlich berichtet darüber Reich. Nach ihm ist in den von Virchow angegebenen Fällen von Letissier (über Elephantiasis des Unterschenkels bei Großvater, Vater, Vaters Bruder, Schwester und Tochter) und in den Fällen von Hille, Hecker, Quincke, Groß, Höppner und Lebert (zit. bei Brandt) die Erblichkeit der Elephantiasis sicher erwiesen, aber es fehlt eine genaue Angabe, ob angeboren oder erworben.

Die ausführliche Beschreibung eines sicheren Falles von Elephantiasis congenita hereditaria veröffentlichte Nonne im Jahre 1890. Er beobachtete einen Patienten, von Beruf Heizer, bei dem von Geburt an eine elephantiastische Verdickung der Füße und der Unterschenkel bestand. Der Befund entsprach dem bei der erworbenen Form beobachteten. Aus dem Studium der Familienanamnese und des Stammbaumes, der nach Reich folgendes Aussehen hatte,

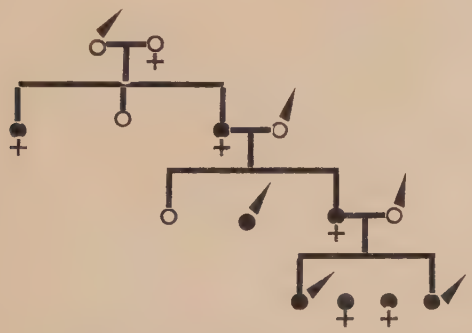

ergab sich, daß eine Schwester und deren 4 Kinder, die Mutter des Patienten und deren älteste Schwester dieselben krankhaften Veränderungen aufwiesen. Hervorzuheben ist, daß das 2. Kind der Schwester anencephalisch zur Welt kam.

Ein weiterer Fall wird von Tobiesen angegeben. Bei einem 14 Tage alten Knaben zeigte sich bereits bei der Geburt ein festes, keine Fingereindrücke hinterlassendes Oedem beider Füße und der unteren Hälfte der Unterschenkel. Im Alter von 2 Jahren erstreckte sich das Oedem nur noch auf den Fußrücken. Am Unterschenkel war eine Schwellung mit derbem, straffen Gewebe zurückgeblieben. Ein 2 Jahre später geborener Bruder zeigte dieselben Veränderungen. Auch in diesem Fall ergab die Familienanamnese, daß der Bruder und die Mutter der Mutter

von Geburt an das selbe Leiden hatten. Der Stammbaum hatte hier folgendes Aussehen:

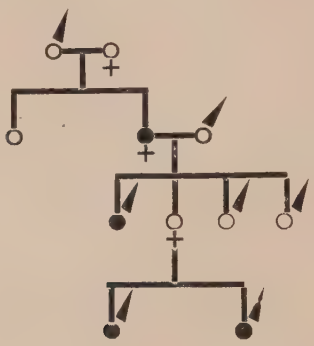

Weitere ausführlich beschriebene Fälle finden sich, wie erwähnt, in der ausländischen, vor allen Dingen englischen Literatur bei Hope und French, Lortet-Jacob, Meigé, Milroy, Lamois, Jobson und Rolleston (Brandt). Aus allen Krankengeschichten geht hervor, daß sowohl männliche wie weibliche Nachkommen bei der Uebertragung betroffen werden.

Bis heute ist über die Ursache und das Wesen der erblichen Elephantiasis noch nichts sicheres bekannt. Es gibt auch hier die verschiedensten Ansichten. Nach Brandt, Milroy, Meige u. a. soll der Einfluß des Nervensystems bei der Entstehung von Bedeutung sein. Andere sprechen von angeborener Mißbildung. Sie stützen sich dabei auf die Tatsache, daß gerade die vererbte Elephantiasis garnicht so selten mit anderen Mißbildungen (Spina bifida, Anencephalie, Klumpfüße etc.) kombiniert ist. Ascher spricht die Elephantiasis heriditaria als trophoneurotische Störung der Haut an. Man muß aber wohl für die angeborene erbliche Form eine Disposition für Lymphstauung infolge familiär aufgetretner Störungen des Zirkulationssystems oder eine familiäre Minderwertigkeit des capilären oder Lymphbahnsystems oder von Abschnitten desselben annehmen, durch die Ernährungsstörungen des Gewebes bedingt werden (Brandt). Auch kann man nach Brandt an eine von vornherein bestehende Veränderung, an eine elephantiastische Entartung des Gewebes denken. Für die erst längere Zeit nach der Geburt auftretende Elephantiasis hereditaria muß man eine erbliche Konstitution zu Veränderungen innerhalb des Blut- und Lymphgefäßsystems annehmen, zumal wenn sie mehrere Glieder befällt (Esmarch und Kulenkampff). Welcher Art aber diese Veränderungen bei beiden Formen sind, ist schwer zu sagen (Brandt). Auch in unserem Falle ergeben sich dafür keinerlei neue Momente.

Für die Prophulaxe der Elephantiasis glaubt Joshinaga einen Weg gefunden zu haben. Er bereitet aus Streptokokken, die er aus dem Blute von an Elephantiasis Erkrankten züchtet, eine Vaccine und will damit vor allen Dingen bei der Tropica eine Schutzimpfung mit Erfolg durchführen können.

Die Therapie muß bei allen Formen von Elephantiasis darauf eingestellt sein, neben der Behandlung des Grundleidens (Lues, Tbc. etc.), die Zirkulation in den erkrankten Gebieten zu heben. Heute geht man hierzu im allgemeinen nur chirurgisch vor und benutzt die früher viel angewandten konservativen Mittel nur zur Vorbehandlung und Einleitung der Operation und zur eventuellen Nachbehandlung (Haubenreisser, v. Frisch). Denn diese konservativen Mittel, wie Hochlagerung des erkrankten Gliedes, Kompressionsverbände, Heißluft, Massage, Elektrisieren, Höhensonne und auch die interne Verabreichung von Natr. salicyl., Ichtyol, und die Injektion von Jodoformglycerin, Kalomel, Quecksilber salicyl. und Fibrolysin können in noch frischen Fällen wohl Besserung, aber nie Heilung herbeiführen (Kondoléon, Haubenreisser). Am gebräuchlichsten ist die Kombination von Hochlagerung und komprimierenden elastischen Einwicklungen mit operativen Maßnahmen, unter gleichzeitiger Anwendung von Fibrolysin-Injektion nach Castellani. Gerade mit Fibrolysin hat man ausgezeichnete Erfolge erzielt. Nach Küttner kann das Fibrolysin in Ausnahmefällen bei besonderen Formen die Operation sogar entbehrlich machen. Kuttner berichtete von einem Falle in dem bei einer mit ausgedehnten Plastiken vergeblich behandelten Elephantiasis penis et scroti durch Fibrolysin noch Heilung erzielt wurde. In neuester Zeit sah ich auch gute Erfolge bei der Behandlung mit Ambrineverbänden. Allerdings bedarf es noch eingehender Untersuchungen und Beobachtungen, um ein endgültiges Urteil hierüber abgeben zu können.

Von den operativen Methoden sind der Aderlaß, die Fontanellen, das Cauterum actuale, die multiplen Skarifikationen, die Ischiaticusexcisionen und die Unterbindung des Hauptarterienstammes längst verlassen worden. Heute operiert man, abgesehen von der in neuester Zeit von Sokolowski empfohlenen Methode der Lymphgefäßverpflanzung, in der Hauptsache nur nach 2 Verfahren, nach dem von Handley, das von Lexer verbessert und von vielen anderen Autoren modifiziert wurde, und nach dem von Lanz, das von Sokolowski, Kondolson und Payer modifiziert wurde.

Nach Handley werden in das subkutane Bindegewebe Seidenfäden zur Ableitung der darin gestauten Lymphe eingelegt. Kondoléon-Payr spalten die Fascie, excidieren größere Teile und verlegen gleichzeitig die Fascie zur Ableitung der Lymphe zwischen die Muskeln.

Die Resultate beider Methoden sind nicht gleichmäßig gute, es scheint, daß man zwischen beiden wählen muß, je nach Art und Form der Elephantiasis (Keysser). Das bestätigt auch das Ergebnis der Behandlung in unserem ersten Falle. Was das negative Resultat der Operation beim zweiten Falle anbetrifft, so muß darauf verwiesen werden, daß auch in der Literatur sehr viele Fälle mitgeteilt worden sind, wo alle operativen Maßnahmen erfolglos waren, sei es nun, daß man die Handley'sche oder die Kondoléon-Payr'sche Methode benutzte. Zur Behandlung der Erkrankung an den oberen Extremitäten wird aber immer das Handley'sche Verfahren vorgezogen.

Literatur-Verzeichnis.

Adler, Hr.: Elephantiasis scroti et penis mit intermittierender Lymphorrhoe nach doppelseitiger Exstirpation der Leistenbubonen. Berliner klin. Wochenschrift Bd. 38. Nr. 47. S. 1188. 1901.

Ascher, J.: Chirurgie der Haut und des Unterhautzellgewebes. In Kirschner-Nordmann: Die Chirurgie II, 1. S. 625 u. 719. (1928).

Aschoff, L.: Pathologische Anatomie 2. Teil. Jena 1928.

Baizer, F. et Belloir: Elephantiasis syphilitique du membre supérieur. Ref. Zentralblatt Chir. und Grenzgeb. Bd 19. S. 438. 1913.

Bloch: Ueber einen Fall von Elephantiasis der unteren Extremität. Jahresber. f. Chirurgie Nr. 23. S. 1326. 1910.

Boeker, W.: Zur operativen Behandlung des chronischen Oedems. Münch. med. Wochenschr. Bd. 15. Nr. 32. S. 1774. 1913.

Brandt, G.: Ueber familiäre Elephantiasis cruris. Mitteil. Grenzgeb. der Med. u. Chir. Bd. 37. H. 1. S. 56. 1924.

Brault, J.: Elephantiasis et paratuberkulose. Arch. f. Derm. u. Syphilis Bd. 60. S. 105.

Brocq: Etats éléphantiques. Ref. Jahresber. f. Chir. Bd. 17. H. 10. S. 129. 1911.

Castellani: Note on a pallivative treatment of elephantiasis. Ref. Jahresber. Zentralbl. f. Chir. 39. Jahrg. Nr. 40. S 1907. 1922.

Chabé: Elephantiasis tuberkuleux. Ref. Jahresber. f. Chir. Bd. 19. H. 17. S. 776. 1913.

Esmarch-Kulenkampff: Die elephantiastischen Formen. Hamburg 1885.

Farvarger: Eine in Obersteiermark beobachtete autochtone Elephantiasis. Wiener klin. Wochenschr. Bd. 14. Nr. 52. S. 1292. 1901.

v. Frisch, O.: Ein seltener Fall von elephantiastischer Verdickung einer Extremität, nebst einem casuistischen Beitrag zur authochtonen Elephantiasis. Archiv f. klin. Chir. Bd. 84. H. 2. S. 151. 1907.

Gohrbandt, P.: Elephantiasis der männlichen äußeren Geschlechtsteile. Archiv f. klin. Chir. Bd. 141. H. 1. S. 44. 1926.

Giordano, D.: Osservazione di elephantiasi di un arto inferio. Ref. Zentralbl. f. Chir. Bd. 51. Nr. 39. S. 2172. 1924.

Grimm, Fr.: Elephantiasis des Armes nach Achseldrüsenextirpation. Dissertation Erlangen 1921.

Groß, H.: Die Lymphstauung und ihre Produkte. Deutsche Wochenschrift f. Chir. Bd. 127. S. 155. 1914.

Groß, H.: Der Mechanismus der Lymphstauung. Deutsche Zeitschr. f. Chir. Bd. 138. S. 348. 1916.

Grundler, A.: Das harte traumatische und rheumatische Oedem. Dissertation Rostock 1913.

Hammesfahr, K.: Ueber einige Fälle von Elephantiasis. Dissertation Heidelberg 1911.

Haubenreißer, W.: Lymphdrainage bei Elephantiasis cruris. Zentralbl. f. Chir. Bd. 48. Nr. 1. S. 42. 1921.

Handley: Zur Behandlung der Elephantiasis. Müch. med. Wochenschr. 56. Jahrg. Nr. 23. S. 427. 1909.

Hauber: Ueber einen Fall von hochgradiger Elephantiasis beider Beine. Münch. med. Wochenisch. 61. Jahrg. Nr. 23. S. 1315. 1914.

Haugerot, H.: Elephantiasis tuberkuleux. Zentralbl. f. Chir. Bd. 39. Nr. 47. S. 1613. 1912.

Huesler, K.: Ueber Elephantiasis congenita non hereditaria. Zentralbl. f. Gynäkologie 49. Jahrg. Nr. 35. S. 1962. 1925.

Hille: Elephantiasis. Caspars Wochenschr. f. d. ges. Heilkunde 1841.

Hochrein, M.: Elephantiasis scroti bei einem Mediastinaltumor. Münch. med. Wochenschr. 73. Jahrg. Nr. 21. S. 869. 1926.

Holländer: Ein Fall von Elephantiasis der Clitoris. Berliner klin. Wochenschr. Bd. 56. Nr. 15. S. 355. 1919.

Janssen, P.: Elephantiasis penis und ihre operative Behandlung durch Drainage mit implantierten Venenstücken. Beiträge zur klin. Chir. Bd. 90. H. 1. S. 111. 1914.

Jaretzki, H.: 2 Fälle von Elephantiasis der rechten Hand nach Trauma. Berliner klin. Wochenschr. Bd. 55. Nr. 44. S. 1059. 1918.

Joshinaga, F.: Ueber die Ursache und die Schutzimpfung der Elephantiasis. Ref. Zentralblatt f. Chir. 38. Jahrg. Nr. 1. S. 3. 1911.

Kaufmann, C.: Verletzungen und Krankheiten der männlichen Harnröhre und des Penis. Deutsche Chirurgie Bd. 50 a. S. 1882. 1886.

Keropijan, M.: Ueber die Aetiologie und Behandlung der congenitalen E. Deutsche Zeitschrift f. Chir. Jahrg. 194. H. 3—4. S. 268. 1926.

Keysser: Zur operativen Behandlung der Elephantiasis. Münch. med. Wochenschr. 70. Jahrg. Nr. 17. S. 547. 1923, und Zentralbl. f. Chir. Bd. 55. Nr. 4. S. 245. 1928.

Kondoleon, E.: Die operative Behandlung der elephantiastischen Oedeme. Zentralbl. f. Chir. 39. Jahrg. Nr. 30. S. 1022. 1912.

Krall, E.: Elephantiasis des Vorderarms und der Hand. Münch. med. Wochenschr. Bd. 56. Nr. 43. S. 2236. 1909.

Kuhn, H.: Zur Kasuistik und Therapie der Elephantiasis. Wiener klin. Wochenschr. Bd. 18. Nr. 21. S. 543. 1905.

Kusnetzki, P.: Ein Fall von kolossaler Elephantiasis des Beines. Zentralbl. f. Chir. Bd. 37. Nr. 7. S. 268. 1910.

Küttner: Ein Fall von angeborener Elephantiasis beider Unterschenkel und Füße. Zentralbl. f. Chir. 53. Jahrg. Nr. 5. S. 288. 1926.

Lanz: Eröffnung neuer Abführwege bei Stauung in Bauch und unteren Extremitäten. Zentralbl. f. Chir. Bd. 38. Nr. 1. S. 3. 1911.

Lefebvre, Chr.: Le traitment chirurgical de l'éléphantiasis des membres. Ref. Zentralbl. f. d. ges. Chir. und ihre Grenzgebiete. 39. Jahrg. Nr. 30. S. 543.

Le Dentu: Lymphangione inguino-srotal et intraabdominal. Varicocèle lymphatique avec hydrocèle philarienne. De acidents testiculaires se rattachant a l'éléphantiasis. Zentralbl. f. Chir. Bd. 18. Nr. 13. S. 356. 1891.

Léri, André et Lagani: Lymphangiectasies permo-srotal post elephantiasique. Ref. Zentralbl. f. Chir. 53. Jahrg. Nr. 33. S. 186. 1926.

Low: Aetiologie der Elephantiasis. Münch. med. Wochenschr. 58. Jahrg. S. 1581. 1911.

Lyon, E.: Elephantiasis auf erblicher Anlage. Zeitschr. f. Kinderheilk. Bd. 39. H. 1. S. 36. 1925.

Marcovice: Ein Fall von Elephantiasis nach Lymphangitis postdysenterica: Wiener klin. Wochenschr. 28. Jahrg. Nr. 3. S. 64. 1915.

Moncorvo: Sur trois nouveaux cas d'éléphantiasis congénita. Ref. Jahresber. f. Chir. Bd. 2. S. 246. 1896.

Most, A.: Chirurgie der Lymphgefäße und der Lymphdrüsen. Stuttgart 1927.

Noeggerath: Ein Fall von Elephantiasis congenita. Berliner klin. Wochenschr. Bd. 45. S. 1261. 1908.

Nonne, M.: 4 Fälle von Elephantiasis hereditaria. Virchows Archiv 1891. Bd. 125.

Raeschke: Bemerkungen zum traumatischen Oedem. Klin. Wochenschr. 6. Jahrg. Nr. 37. S. 1763. 1927.

Reich, Fr.: Elephantiasis hereditaria. Bruns Beiträge. Bd. 129. H. 3. S. 627. 1923.

Reinbach, G.: Zur Pathologie und Therapie der durch amniotische Schnürfurchen hervorgerufenen Elephantiasis congenita. Bruns Beiträge Bd. 20. S. 645. 1898.

Rhode: Elephantiasis an Vorderarm und Hand. Zentralbl. f. Chir. 53. Jahrg. Nr. 8. S. 473. 1926.

Romm, G.: Ein Fall von Elephantiasis manus. Deutsche Zeitschr. f. Chir. Bd. 62. S. 188. 1854.

Ruge, K.: Artritis deformans bei Elephantiasis. Zeitschr. f. orthop. Chir. Bd. 29. S. 433.

Rumpel: Ausgedehnte angeborene Phlebektasie mit kavernösen Hämangiomen Münch. med. Wochenschr. 65. Jahrg. Nr. 34. S. 948. 1918.

Schwalbe: Morphologie der Mißbildungen. Jena 1909—1913.

Saidmann: Elephantiasis penis beim Kinde. Medycyna 1918. Nr. 18.

Siebner, M.: Elephantiasis als erstes und einziges Symtom des Magencarzinoms. Deutsche Zeitschr. f. Chir. Bd. 205. H. 3/6. S. 398. 1927.

Simmonds: Ueber Elephantiasis congenita mollis. Münch. med. Wochenschrift 53. Jahrg. Nr. 44. S. 2176. 1906.

Smirnoff, A. W.: Ueber Gefäßskrupturen in elephantiastischen Extremitäten. Ref. Zentralbl. f. Chir. u. Grenzgeb. Bd. 23. S. 27. 1923.
Sokolowski: Die Lymphdrainage als Behandlungsmethode bei Elephantiasis der unteren Extremitäten. Zentralbl. f. Chir. Bd. 53. Nr. 46. S. 2583. 1921.
Sokolowski: Die Lymphangioplastik, eine Methode zur Behandlung der Elephantiasis. Ref. Zentralorgan f. Chir. Bd. 33. S. 845. 1926.
Sorrentino: Ueber einen Fall von Elephantiasis nostras vulgaris. Archiv f. Dermat. u. Syphilis. Bd. 71. H. 2 und 3.
Spietschka: Ueber einen Fall von Elephantiasis congenita hereditaria Archiv f. Dermat. u. Syphilis Bd. 23. S. 745. 1891.
Spietschka: Ueber einen Fall von Elephantiasis congenita. Zentralbl. f. Chir. Nr. 33. S. 677. 1892.
Stenhouse: The real cause of Elephantiasis. Ref. Zentralorgan d. Chir. Bd. 33. S. 405.
Meyer, K: Ueber die Entstehung des harten traumatischen Oedems des Handrückens. Münch. med. Wochenschr. 62. Jahrg. Nr. 35. S. 1180. 1915.
Swoboda: Sogenannte Elephantiasis congenita. Wiener klin. Wochenschr. Nr. 40. SS. 1926. 1905.
Swoboda: Ueber Elephantiasis congenita. Münch. med. Wochenschr. 51. Jahrg. Nr. 43. S. 1933. 1904.
Swoboda: Seltener Fall von Elephantiasis congenita mit partiellem Riesenwuchs. Münch. med. Wochenschr. 50. Jahrg. Nr. 13. S. 587. 1903.
Tittel: Ueber Elephantiasis, insbesondere in ihrer aetiologischen Beziehung zum trauma. Dissertation Leipzig 1903.
Tobisen: Ueber Elephantiasis congenita hereditaria. Jahresberichte f. Kinderheilkunde Bd. 49. H. 4. S. 198. 1919.
Unna: Hautkrankheiten. Orts Lehrbuch d. spez. pathol. Anatomie. Ergänzungsband.
Unna: Elephantiasis. Münch. med. Wochenschr. 53. Jahrg. Nr. 44. S. 2176. 1906.
Virchow: Die krankhaften Geschwülste. Berlin 1863—67.
Walther: Oedeme éléphantiasique de la fesse consécutive a l'extraction de une balle de shrapnel. Ref. Jahresb. f. Chir. 1916—19. S. 534.
Walther: Eléphantiasis du membre inférieur . Ref. Jahresber. f. Chir. 1918—22. S. 550.
Zondeck: Elephantiastische Verdickung und Verlängerung des einen Beines. Münch. med. Wochenschr. 56. Jahrg. Nr. 45. S. 1968. 1903.
Windell, F. J.: Genital elephantiasis following exstirpation of inguinal glands. Ref. Zentralbl. f. Chir. Bd. 53. Nr. 20. S. 714. 1921.
Sabourand: Ueber Elephantiasis. Ref. Unnas Monatshefte f. Dermatol. Bd. 15. S. 467.
Kuntgen: Experimentelle Untersuchung über die operative Elephantiasisbehandlung. Zentralbl. f. Chir. Bd. 56. Nr. 21. S. 1317. 1929.
Fagkiß, F.: Die chirurgische Behandlung der Elephantiasis. Ref. Zentralorgan f. d. ges. Chir. Bd. 39. S. 648. 1927.

Lebenslauf

Als Sohn des Ingenieurs Heinr. Bisplinghoff wurde ich am 13. Mai 1904 in Dortmund geboren. Das Studium begann ich in Tübingen. Nach dem 4. Semester bestand ich in Bonn das Physikum. Von den klinischen Semestern verbrachte ich 1 in Bonn, 3 in Berlin und 2 in Münster. In Münster legte ich nach dem 10. Semester im Sommer 1929 das medizinische Hauptexamen ab.